

Zdravstvena ustanova: 947494740 Specijalistička ordinacija obiteljske medicine dr Karmela Ambrinac dr.med. spec.obiteljske medicine  
Prolaz Josipa Leovića 4, OSIJEK

Pacijent: DUBRAVKO RADL  
OIB: 80798157995  
Adresa: BOSUTSKA 5, OSIJEK

## POTVRDA O ZDRAVSTVENOM STANJU

Uvidom u e- zdravstveni karton potvrđujem da je pacijent narušenog zdravlja. Dugogodišnji dijabetičar s razvijenim komplikacijama šećerne bolesti: dijabetičku artropatiju, retinopatiju, perifernu arterijsku bolest donjih ekstremiteta. Od operativnih zahvata učinjena mu je endarterektomija desne ACI te PTA površne natkoljenične arterije obostrano ( 7 stentova). Unazad nekoliko godina učinjena artroskopija desnog koljena s meniscetomijom.  
Od pridruženih bolesti ima glaukom, i uikus ventrikuli.  
Redovito uzima propisanu kroničnu terapiju.  
Redovito se kontrolira kod dijabetologa, vaskularnog kirurga, oftalmologa, kardiologa.

Potvrda se izdaje na osobni zahtjev.

Mjesto i datum izrade potvrde:  
OSIJEK, 12.03.2024

Datum ispisa: 13.03.2024

Karmela Ambrinac, dr. med.  
specijalist obiteljske medicine  
176974

(faksimil potpis liječnika)





Zdravstvena ustanova: 947494740 Specijalistička ordinacija obiteljske medicine dr Karmela Ambrinac dr.med. spec.obiteljske medicine  
Prolaz Josipa Leovića 4, OSIJEK  
OIB: 12108047799  
MB: 80519725

STALNA TERAPIJA PACIJENTA  
RADL DUBRAVKO

Lista	Dg.	Šifra	Naziv	Doz.	Kol.
OSN	I10	C07AB07128	Byol tbl. film obl. 60x5 mg	1 x 1 tbl. ujutro	1
DOP	H40	S01ED51793	Combigan kapi za oči boč. 1x5 ml (5 mg + 2 mg)	u desno oko 2x	1
OSN	K29	A02BC02162	Controloc tbl. 28x40 mg	2 x 1	2
DOP	E11.8	A10BK01161	Forxiga tbl. film obl. 28x10 mg	1 x 1 ujutro	1
DOP	F33.2	N05BA12134	Helex tbl. 30x1 mg	2 x 1 tbl. na dan, kroz usta	2
OSN	I73.9	C10AA05173	Sortis tbl. film obl. 30x40 mg	1 x 1 uvečer	1
DOP	E11.8	A10AE06961	Tresiba otop. za inj., brizg. napunj. FlexTouch 5x3 ml (100 U/ml)	8 j u 22 h	1
OSN	E11.8	A10BJ05063	Trulicity otop. za inj., brizg. napunj. 2x3,0 mg/0,5 ml	1x tjedno	1
OSN	I10	C09DA03133	Valsacombi tbl. film obl. 28x(160 mg + 12,5 mg)	1, 0, 0 UJUTRO	1
OSN	I10	C09CA03132	Valsacor tbl. film obl. 28x80 mg	1 x 1 tbl. na večer.	2
OSN	H40.9	S01EE01761	Xalatan kapi za oči 1x2,5 ml (50 mcg/ml)	1x1 uvečer	1
DOP	I73.9	B01AF01166	Xarelto tbl. film obl. 56x2,5 mg	2 x 1	1
DOP	I73.9	C10AB05141	Ziglip tbl. 30x145 mg	1 x 1 uvečer	1



Mjesto i datum:  
OSIJEK, 13.03.2024

Karmela Ambrinac, dr. med.  
specijalist obiteljske medicine  
176974  
0176974 KARMELA AMBRINAC



OBAVIJEST O MIROVINSKIM I INVALIDSKIM PRIMANJIMA

RADL DUBRAVKO  
RUDINA CRKVINA 7 A  
31205 ALJMAŠ

PODRUČNA SLUŽBA U OSIJEKU  
Isplata za: 02/2024

Osobni mirovinski broj: 03047257082  
Vrsta mirovine: PRIJEVREMENA STAROSNA MIROVINA

OIB: 80798157995  
Broj računa: HR88 2500 0093 5041 6848 4

Mirovina:	580,65	Razlika mirovine:	0,00	Porez:	2,07
Dodatak uz mirovinu:	0,00	Razlika dod. uz. mir.:	0,00	Pririz:	0,00
Zaštitni dodatak:	0,00	Razlika zaštit. dod.:	0,00	Ovrha:	0,00
Naknada za TO:	0,00	Razlika nak. za TO:	0,00	Kredit:	0,00
Dopl.za pomoć i njegu:	0,00	Razlika dopl. za PNJ:	0,00	Članarina SUH.:	0,00
Naknada plaće:	0,00	Razlika naknade plaće:	0,00	Neprip.ispl.mir.prim.:	0,00
Ostala primanja:	0,00	Razlika ostalih prim.:	0,00	Doprinos za zdrav.osig.:	0,00
				Premija osiguranja:	0,00
				Neraspoloživa svota:	144,64
				Ostale obustave:	0,00

Svota za isplatu u EUR: 433,94

Obavijest korisniku:  
NADLEŽNU SLUŽBU ZAVODA OBAVIJESTITE:  
-O PROMJENI ADRESE, NOVOOTVORENOM RAČUNU,  
OBNOVLJENOJ PUNOMOĆI I DR. RADI REDOVITE ISPLATE  
VAŠE MIROVINE I DRUGIH PRIMANJA  
-O ZAPOSLENJU, PRESTANKU REDOVITOG ŠKOLOVANJA I DR.  
KAKO ZAVODU NE BISTE ODGOVARALI ZA NAKNADU ŠTETE.

Obavijest Banke:  
Zahvaljujemo Vam što ste odabrali Addiko Bank d.d. kao Vašu poslovnu banku.

Ova obavijest izdana je na temelju podataka dobivenih od Hrvatskog zavoda za mirovinsko osiguranje i može se koristiti kao vjerodostojan dokument za ostvarivanje prava korisnika mirovinskih i invalidskih primanja.

Dokument je obrađen elektroničkim putem i vrijedi bez potpisa i pečata.  
Hrvatski zavod za mirovinsko osiguranje  
OIB: 84397956623

Obrazac



RADL DUBRAVKO  
RUDINA CRKVINA 7 A  
31205 ALJMAŠ  
HRVATSKA

POSLOVNICA OSIJEK KAPUCINSKA LIMAČ

IBAN HR88 2500 0093 5041 6848 4  
Broj izvotka 3 / 2024  
Debitna kartica

HTZH7WJA

IZVADAK PO TEKUĆEM RAČUNU GRAĐANA

Valuta	EUR	Broj trajnih naloga / izravnih terećenja	0
Obračunsko razdoblje	04.02.2024 - 02.03.2024	Broj SEPA izravnih terećenja	0
		Broj čekova u optjecaju	0
Kamatna stopa na dan	02.03.2024		
Kamata na pozitivan saldo	0,00%		
Zakonska zatezna kamata	0,00%		
	Prethodno stanje		0,56
	Ukupno promet isplata		434,00
	Ukupno promet uplata		433,94
	Novo stanje		0,50

Datum	Platitelj/Primatelj	Opis	Izvršitelj	Isplata	Uplata
01.03.2024	HZMO	Mirovina - MIROVINA Referenca: 1294590702			433,94
01.03.2024	HR6025000091000000013	Platni nalog izvršen putem Addiko Mobile usluge prijenos Referenca: 1294928402		434,00	

Valute bez prometa u obračunskom razdoblju 04.02.2024 - 02.03.2024

Valuta	Stanje
HRK	0,00

PRAVA RASPOLAGANJA

Redni Broj.	Uloga	Ime i prezime	Od datuma	Do datuma	Instrument raspolaganja
1.	OPUNOMOĆENIK	HUMER RADL LIDIJA	04.09.2015		-

OBAVIJEST

Poštovani,

uz Izvadak po računu dostavljamo vam Informaciju za potrošače o izmjeni Izvotka iz Odluke o naknadama za usluge Addiko Bank d.d. u području poslovanja s građanstvom (potrošačima) s primjenom od 10.5.2024. godine.

Za korisnike koji Izvadak po računu primaju putem Addiko Mobile mobilnog bankarstva ili Addiko Ebank internet bankarstva Obavijest se nalazi unutar izbornika Poruke.

Depoziti položeni u Addiko Bank d.d. osigurani su kod Hrvatske agencija za osiguranje depozita u skladu sa Zakonom o sustavu osiguranja depozita (NN 146/2020).

Za sve dodatne informacije posjetite nas u najbližoj poslovnici ili nazovite besplatni broj Kontakt centra 0800 14 14.

Za prijavu izgubljene ili ukradene kartice molimo Vas da odmah nazovete broj telefona 0800 14 14.

Ako zovete iz inozemstva, obratite nam se na telefon +385 1 6030 000 (poziv na ovaj broj obračunava se po redovitoj tarifi pružatelja telekomunikacijskih usluga).

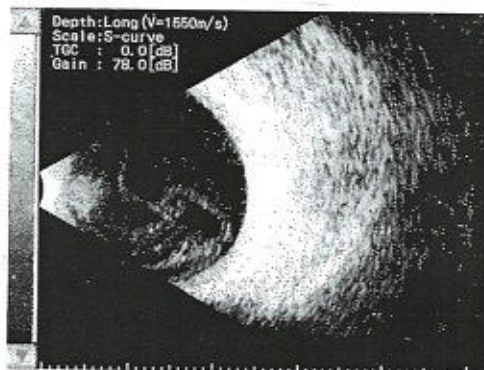
Ovaj dokument kreiran je automatskom obradom podataka 05.03.2024 20:10.





ID :  
Name :  
Sex :  
Memo :  
Age :  
Phys. :  
Mode : M-  
Eye : OD/R  
Probe : 90°

18/04/2024 10:56  
ECHO SCAN US-4000  
HIDEK



med.  
lanta za stražnji segment

Protokol broj: 2024003858

### RADL DUBRAVKO

Rođen 23.05.1954 Adresa: BOSUTSKA 5, 31000 OSIJEK

MBOO: 103196764

**Datum pregleda:** 18.04.2024

**Dijagnoza:** E11.7 - Dijabetes melitus neovisan o inzulinu s višestrukim komplikacijama

### Status

VOD cIOL L-  
VOS cIOL 0,7

AT o.u.: 16/21 mmHg

BM od uredna pseudofakija, NVI  
BM os uredna pseudofakija

FOD: ne vidi se zbog hemoftalmusa

FOS: status post FKG, izraženijih svježih patoloških promjena ne uočavam, adekvatna situacija

*Uzv. refno leća*

### Napomena

ALERGIJE NA LIJEKOVE: penicilin

Osobna anamneza: HTA, DM, Xarelto

Naručuje se za PPV desnog oka u LOKALNOJ POTENCIRANOJ ANESTEZIJI dana 1.10. u 8:00h i B1 uputnicom.

Ukoliko je operacija planirana na dan prijema, molimo doći NATAŠTE - NEMOJTE JESTI NIŠTA 6H PRIJE DOLASKA, A SVOJU JUTARNJU TERAPIJU POPIJTE S MALO VODE I UKAPAJTE LIJEKOVE ZA GLAUKOM, AKO IH KAPATE

Molimo napraviti obradu za OPĆU anesteziju:

- lab. nalaze (KKS, DKS, GUK, CRP, AST, ALT, GGT, urea, kreatinin, PV, aPTV, urin),
- EKG (nije potreban za djecu),
- rtg srca i pluća (nije potreban za djecu i mlađe od 50 godina, ukoliko nisu pušači, dovoljno je ako je rađen unutar godinu dana, ako nije bilo svježih promjena)
- nalaz anesteziologa
- ukoliko je potrebno, napraviti pregled kardiologa, dijabetologa, pulmologa, nefrologa
- od obiteljskog liječnika potvrdu o dijagnozama i redovitoj terapiji koju pacijent uzima (obiteljski liječnik)
- SVE gore tražene nalaze doći pokazati u ambulantu u koju ste naručeni ili poslati na mail 16 ili 23. 9. prije prihvata  
ocni.narudzbe@kbco.hr za definitivnu potvrdu 1-2 tjedna prije operacije
- 2 dana prije operacije prestanite piti marivarin (Martefarin), rivaroksaban (Xarelto), apiksaban (Eliquis), edoksaban (Roteas)
- 3 dana prije operacije prestanite piti acetilsalicilnu kiselinu (Andol 100, Aspirin, Cardiopirin, ASKA-pro)
- 4 dana prije operacije prestanite piti dabigatran (Pradaxu)
- 5 dana prije operacije prestanite piti klopidoogrel (Pigrel, Plavis, Gardin), ali prva 2 dana uzimajte Andol
- ponijeti čistu pidžamu, papuče, stvari za osobnu higijenu, okupati se i oprati kosu, skinuti lak s noktiju

Ukoliko želite odustati od operacije, ako imate povišenu tjelesnu temperaturu, neku akutni ili aktivnu bolest, molimo Vas, provedite liječenje, i nazovite broj 031/225 871, radi odgode svog termina i dogovora za naredni termin.

Liječnik:

**dr. sc. Tvrtka Benašić, dr. med.**  
specijalist oftalmologije  
subspec. stražnjeg segmenta oka  
(0150304)

**datum izdavanja:** 18.04.2024. 10:45

**OPOMENA:** Umjesto propisanog lijeka izabrani doktor primarne zdravstvene zaštite može propisati i drugi lijek istog razreda i učinkovitosti u odgovarajuće jednakim dozama.

Kontrola 22.7. u 10:30

Nalaze donijeti 16. ili 23. 9. prije podno



Klinički bolnički centar Osijek, MB: 023902396  
Ravnatelj: doc. dr. sc. Krunoslav Šego, dr. med.

**Klinika za očne bolesti**

v.d. Predstojnik Klinike: prof. prim. dr. sc. Dubravka Biuk, dr. med.

**OSS - Subspecijalistička dijagnostičko terapijska ambulanta za stražnji segment oka, laser terapija, FAG, OCT**

telefon: 031/225-821 ; e-mail: ocni.narudzbe@kbco.hr

## Ambulantni nalaz

Protokol broj: 2024007313

**RADL DUBRAVKO**

Rođen 23.05.1954 Adresa: BOSUTSKA 5, 31000 OSIJEK

MBOO: 103196764

**Datum pregleda:** 22.07.2024

**Dijagnoza:** E11.8 - Dijabetes melitus neovisan o inzulinu s nespecificiranim komplikacijama

**Dijagnoza**

5.7.2024. nagli pad vida na LIJEVOM oku zbog hemoftalmusa, dobio 1 Avastin 10.7., rađen FKG, fotokoag. oko rupture retine

Glaucoma NV o.dex.

PRF o.dex.

Haemophthalmus o.u.

**Status**

VOD cIOL L-

VOS cIOL 0,6

AT o.u.: 15/17 mmHg

BM od uredna pseudofakija, diskretne NVI

BM os uredna pseudofakija

FOD: nazire se zbog hemoftalmusa, bljeđa PNO

FOS: status post FKG, parcijalni hemoftalmus, u cijelosti slabija vidljivost

**Terapija**

Combigan 2x (zbog alergije mu je navodno preporučeno 1x ujutro i tako mu odgovara)

Xalatan 1x navečer

C vitamin 1 g

Neocitikal 3x - kupuje se

**Napomena**

Iako je planirana PPV desnog oka, može se u navedenom terminu operirati lijevo, a desno iza toga.

Doći na injekciju 3.9. kako je planirano.

Nalaze za operaciju donijeti 16. ili 23. 9. prije podne na uvid.

Liječnik:

**dr. sc. Tvrtka Benjašić, dr. med.**

specijalist oftalmologije

subspec. stražnjeg segmenta oka

(0150304)

**Datum izdavanja:** 22.07.2024. 11:45

NAPOMENA: Umjesto propisanog lijeka izabrani doktor primarne zdravstvene zaštite može propisati i drugi lijek istog razreda učinkovitosti u odgovarajuće jednakim dozama.

NAPOMENA: Umjesto propisanog lijeka izabrani doktor primarne zdravstvene zaštite može propisati i drugi lijek istog razreda učinkovitosti u odgovarajuće jednakim dozama.





**Klinički bolnički centar Osijek**, MB: 023902396  
Ravnatelj: doc. dr. sc. Krunoslav Šego, dr. med.

**Klinika za očne bolesti**

glavni Predstojnik Klinike: prof. prim. dr. sc. Dubravka Biuk, dr. med.

**OSS - Subspecijalistička dijagnostičko terapijska ambulanta za stražnji segment oka, laser terapija, FAG, OCT**  
telefon: 031/225-821 ; e-mail: ocni.narudzbe@kbco.hr

## Ambulantni nalaz

Protokol broj: **2024006973**

**RADL DUBRAVKO**

Rođen 23.05.1954 Adresa: BOSUTSKA 5, 31000 OSIJEK

MBOO: 103196764

**Datum pregleda:** 10.07.2024

**Dijagnoza:** E11.7 - Dijabetes melitus neovisan o inzulinu s višestrukim komplikacijama

### Dijagnoza

5.7.2024. pregledan u OFH, molim vidjeti nalaz.

Glaucoma NV o.dex.

PRF o.dex.

Haemophthalmus o.u.

VOD cIOL MRPO

VOS cIOL 0,1

AT o.u.: 10/15 mmHg

BM od uredna pseudofakija, NVI

BM os uredna pseudofakija

FOD: ne vidi se zbog hemoftalmusa

FOS: status post FKG, izraženijih svježih patoloških promjena ne uočavam,

Naručen na PPV desnoga oka u 10. mj.

NEGIRA VASKULARNE INCIDENTE U ZADNJIH 6 MJESECI.

U topičkoj anesteziji uz preoperativnu dezinfekcijsku pripremu operativnog polja 3.5 mm od limbusa na pars plana instilira se intravitrealna injekcija 1.25 mg Avastina No I u lijevo oko.

Th: umjetne suze u slučaju žuljanja oka, vitamini za oči 1x1 + antilgaukomska dalje

PAZITE DA DODIRUJETE OKO ISKLJUČIVO ČISTIM RUKAMA. NAKON OPERATIVNOG ZAHVATA UOBIČAJEN JE OSJEĆAJ SUZENJA, SVRBEŽA, GREBANJA, LAGANE BOLI ILI OSJEĆAJA STRANOG TIJELA U OKU, TE KRUGOVI I NEPRAVILNE MUTNINE U VIDNOM POLJU ILI KRVARENJE ISPOD SPOJNICE. U SLUČAJU DA PRIMIJETITE JAČU BOL, CRVENILO, SLABLJENJE VIDA, PULZIRAJUĆU BOL ILI ZAVJESU PRED OKOM U KOJE STE DOBILI INJEKCIJU, JAVITE SE U HITNU OFTALMOLOŠKU AMBULANTU. Na iduću injekciju molim ponijeti pidžamu, papuče, užinu i inzulin ukoliko Vam je potreban.

Naručujete se na iduću intravitrealnu injekciju 3.9.2024. u 7h.

Molim pregled u OGL, amb. za glaukom kako je preporučeno

10.9.2024.

Liječnik:

**doc. dr. sc. Maja Vinković, dr. med.**

specijalist oftalmologije  
subspec. stražnjeg segmenta oka  
(0179965)

**tum izdavanja:** 10.07.2024. 10:36

APOMENA: Umjesto propisanog lijeka izabrani doktor primarne zdravstvene zaštite može propisati i drugi lijek istog razreda učinkovitosti u odgovarajuće jednakim dozama.



**Klinički bolnički centar Osijek**, MB: 023902396

Ravnatelj: doc. dr. sc. Krunoslav Šego, dr. med.

**Klinika za očne bolesti**

v.d. Predstojnik Klinike: prof. prim. dr. sc. Dubravka Biuk, dr. med.

**OGL - Subspecijalistička dijagnostičko terapijska ambulanta za glaukom perimetriju i YAG laser**

telefon: 031/225-821 ; e-mail: ocni.narudzbe@kbco.hr

## Ambulantni nalaz

Protokol broj: 2024005844

### RADL DUBRAVKO

Rođen 23.05.1954 Adresa: BOSUTSKA 5, 31000 OSIJEK

MBOO: 103196764

**Datum pregleda:** 06.08.2024

**Dijagnoza:** H40 - Glaukom

### Dijagnoza

Glaucoma sec. neovasculare o. dex.

RTD o.u., PRF o. dex.

Pseudophakia o.u.

### Anamneza

Kontrola. Redovno trošio propisanu AG th., subjektivno povremeno žuljanje.

U 10./2021. učinjen TSCPC o. dex.

Operirao desnu karotidu.

Naručen za PPV desnog oka u 1.10.2024.

### Status

VOD cIOL L-

VOS cIOL 0,6

AT o.u.: 15/19 mmHg

BM o.u.: nestabilan suzni film, rožnica fl + točkasto u donjem polu, pseudofakije, desno zjenica šira, peripularna rubeoza, lijevo PCO

C/D desno hemoftalmus PNO se samo nazire, ne mogu analizirati / 0,3

### Terapija

u oba oka: Sol. Xalatan 1x navečer, Sol. Combigan 1x ujutro (ne odgovara mu 2x dnevno zbog alergije) / trajno

u oba oka: umjetne suze suze 3x , gel za njegu rožnice, 1-2 x/dan

+ vitamin C 1g

+ Neocitol sol.

### Napomena

Kontrola u OGL za 4 mjeseca.

Doći na injekciju 3.9. kako je planirano. Kontrola u OSS-u prema dogovoru.

Doći na PPV kako je naručen.

6.12.2024. u 8:30

Nalaz napisao:

**Melita Peček Prpić, dr. med.**

specijalizant oftalmologije i optometrije

(8089574)



Liječnik:

**prof. prim. dr. sc. Dubravka Biuk, dr. med.**

specijalist oftalmologije  
subspec. glaukomatologije  
(0152471)

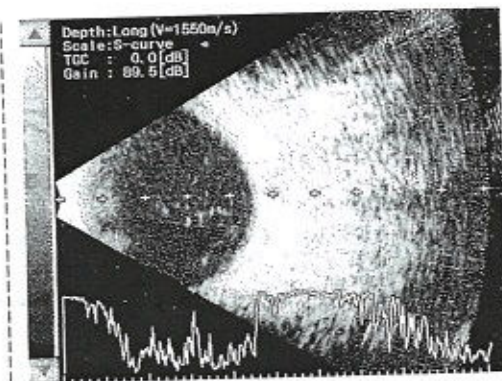
**Datum izdavanja:** 06.08.2024. 12:20

NAPOMENA: Umjesto propisanog lijeka izabrani doktor primarne zdravstvene zaštite može propisati i drugi lijek istog razreda učinkovitosti u odgovarajuće jednakim dozama.





ID :  
Name :  
Sex :  
Memo :  
Age :  
Phys. :  
Mode : Main  
Eye : OS/L  
Probe : 90°



Datum: 5.7.2024

05/07/2024 13:49  
ECHOSCAN C US-4000  
NIDEK

## Ambulantni nalaz

Protokol broj: 2024008145

### RADL DUBRAVKO

Rođen 23.05.1954 Adresa: BOSUTSKA 5, 31000 OSIJEK

MBOO: 103196764

**Datum pregleda:** 05.07.2024

**Dijagnoza:** Z03 - Medicinsko promatranje i praćenje (opservacija i evaluacija) zbog sumnje na bolest i bolesna stanja

### Anamneza

Glaucoma sec. neovasculare o. dex.

RTD ou, PRF o dex

Pseudophakia ou

Obnevidio danas na oko s kojim inače vidi.

U 10/2021 učinjen TSCPC o dex.

Operirao desnu karotidu.

Naručen za PPV desnog oka 1.10.2024.

VOD cIOL cc MRPO

VOS cIOL cc 0,1

AT o.u.: 31/26 mmHg

BM o.u.: nestabilan suzni film, diskretno FL + točkasto u donjem polu, pseudofakije, desno zjenica šira, peripularna rubeoza, lijevo PCO

FOD: ne bidi se zbog hemoftalmusa

FOS: nazire se PNO, jasnih granica, makula se ne vizualizira, vitreus tingiran krvlju, stanje nakon PRFKG

UZV o sin: nisko do srednje refleksivni eho odjeci u vitreusu, koji odgovaraju hemoftalmusu, retina prileži

### Terapija

u oba oka: Sol. Combigan 2x, sol.xalatan 1x navečer navečer / trajno

Naručiti se za aplikaciju Avastina u lijevo oko. Ponjeti pidžamu i papuče i doći dana

u 7 30 h, ponjeti užinu, D1 uputnica

Kontrola u OGL za 1,5 mjesec

10.07.2024.

5.7.2024.



Liječnik:  
**Predrag Milojević, dr. med.**  
specijalist oftalmologije  
subspec. stražnjeg segmenta oka  
(0156850)

**Datum izdavanja:** 05.07.2024. 14:27

NAPOMENA: Umjesto propisanog lijeka izabrani doktor primarne zdravstvene zaštite može propisati i drugi lijek istog razreda učinkovitosti u odgovarajuće jednakim dozama.

Ravnatelj: doc. dr. sc. Željko Zubčić, dr. med.

**Klinika za očne bolesti**

v.d. Predstojnik Klinike: prof. prim. dr. sc. Dubravka Bluk, dr. med.

**OSS - Subspecijalistička dijagnostičko terapijska ambulanta za stražnji segment oka, laser terapija, FAG, OCT**

telefon: 031/225-821 ; e-mail: ocni.narudzbe@kbco.hr

## Ambulantni nalaz

Protokol broj: **2024002641**

**RADL DUBRAVKO**

Rođen 23.05.1954 Adresa: BOSUTSKA 5, 31000 OSIJEK

MBOO: 103196764

**Datum pregleda:** 14.03.2024

**Dijagnoza:** E11.7 - Dijabetes melitus neovisan o inzulinu s višestrukim komplikacijama

**Status**

Pacijent dolazi na laser fotokoagulaciju desnog oka ali ima hemoftalmus istoga te se odustane od laserskog tretmana

OCT: o sin\_ ne uočavam centralnog edema

Kontrola u OSS, ambulantni za stražnji segment oka za mjesec 18. 04. 2024. eventualno dogovor za PPV desnog oka ili uz obveznu prethodnu narudžbu na tel. 031/ 225 821, radnim danom iza 13h. U slučaju pogoršanja stanja, javiti se ranije u OFH ( hitnu ambulantu) s C2 uputnicom

Liječnik:

**doc. prim. dr. sc. Mario Bradvica, dr. med.**

specijalist oftalmologije

subspec. stražnjeg segmenta oka

(0122599)

**Datum izdavanja:** 14.03.2024. 18:04

NAPOMENA: Umjesto propisanog lijeka izabrani doktor primarne zdravstvene zaštite može propisati i drugi lijek istog razreda učinkovitosti u odgovarajuće jednakim dozama.





**Klinički bolnički centar Osijek**, MB: 023902396

Ravnatelj: doc. dr. sc. Željko Zubčić, dr. med.

**Klinika za očne bolesti**

v.d. Predstojnik Klinike: prof. prim. dr. sc. Dubravka Biuk, dr. med.

**OSS - Subspecijalistička dijagnostičko terapijska ambulanta za stražnji segment oka, laser terapija, FAG, OCT**

telefon: 031/225-821 ; e-mail: ocni.narudzbe@kbco.hr

## Ambulantni nalaz

Protokol broj: **2024002139**

### **RADL DUBRAVKO**

Rođen 23.05.1954 Adresa: BOSUTSKA 5, 31000 OSIJEK

MBOO: 103196764

**Datum pregleda:** 04.03.2024

**Dijagnoza:** E11.7 - Dijabetes melitus neovisan o inzulinu s višestrukim komplikacijama

### **Status**

Glaucoma sec. neovasculare o. dex. decomp.

PDR oc.sin.

U 10/2021 učinjen TSCPC o dex.

Operirao desnu karotidu.

Sestra u službi: Sanela Lukavečki

VOD amauroza

VOS cIOL cc 0.6

IOT 16 mm Hg ou

BM od rubeoza irisa

BM ou uredna pseudofakija

FOD hemoftalmus, djelomična PRF, c/d 1.0

FOS djelomična PRF, PDR, c/d 0.1

### **Napomena**

MOLIM HITNIJI TERMIN radi PRF, panretinal. fotokoagulacija lijevog oka i nadopunu FKG, fotokoagulac. desnog, koliko se može. Molim dođite s novom ili postojećom D1 uputnicom.

Ev. u budućnosti TSCPC ili PPV od

Liječnik:

**dr. sc. Tvrtka Benašić, dr. med.**

specijalist oftalmologije

subspec. stražnjeg segmenta oka

(0150304)

**Datum izdavanja:** 04.03.2024. 09:53

NAPOMENA: Umjesto propisanog lijeka izabrani doktor primarne zdravstvene zaštite može propisati i drugi lijek istog razreda učinkovitosti u odgovarajuće jednakim dozama.







**Klinički bolnički centar Osijek**, MB: 023902396

Ravnatelj: doc. dr. sc. Željko Zubčić, dr. med.

**Klinika za očne bolesti**

v.d. Predstojnik Klinike: prof. prim. dr. sc. Dubravka Biuk, dr. med.

**OSS - Subspecijalistička dijagnostičko terapijska ambulanta za stražnji segment oka, laser terapija, FAG, OCT**

telefon: 031/225-821 ; e-mail: ocni.narudzbe@kbco.hr

## Ambulantni nalaz

Protokol broj: 2023010400

### RADL DUBRAVKO

Rođen 23.05.1954 Adresa: BOSUTSKA 5, 31000 OSIJEK

MBOO: 103196764

**Datum pregleda:** 13.11.2023

**Dijagnoza:** E11.7 - Dijabetes melitus neovisan o inzulinu s višestrukim komplikacijama

### Dijagnoza

Glaucoma sec. neovasculare o. dex. decomp.

RTD ou, PRF o dex

PDR oc.sin.

Pseudophakia ou

U 10/2021 učinjen TSCPC o dex.

Operirao desnu karotidu.

### Status

Sestra u službi: Greta Tokić

FAG o.dex: slabija vizualizacija, blokada prolaska kontrasta FKG pečatima, ne uočavam izraženijeg propuštanja kontrasta

FAG o.sin. dolaskom kontrasta prikaže se blokada prolaska kontrasta krvarenjima, mikroaneurizme, IRMA-e, u kasnijim fazama dolazi do okolnog edema. Opsežne zone ishemije, nekoliko manjih NVE

Uvršten na listu za FKG, lasersku fotokoagulaciju mrežnice LIJEVOG oka. Poziv ćete dobiti na kućnu adresu ili putem telefonskog poziva. MOLIM HITNIJI TERMIN radi PRF. Molim dođite s novom ili postojećom D1 uputnicom.

Liječnik:

**doc. dr. sc. Andrijana Kopic, dr. med.**

specijalist oftalmologije

subspec. stražnjeg segmenta oka

(0201138)

**Datum izdavanja:** 13.11.2023. 10:40

NAPOMENA: Umjesto propisanog lijeka izabrani doktor primarne zdravstvene zaštite može propisati i drugi lijek istog razreda učinkovitosti u odgovarajuće jednakim dozama.

FAG







**Klinički bolnički centar Osijek**, MB: 023902396  
Ravnatelj: doc. dr. sc. Željko Zubčić, dr. med.

**Klinika za očne bolesti**

v.d. Predstojnik Klinike: prof. prim. dr. sc. Dubravka Biuk, dr. med.

**OSS - Subspecijalistička dijagnostičko terapijska ambulanta za stražnji segment oka, laser terapija, FAG, OCT**  
telefon: 031/225-821 ; e-mail: ocni.narudzbe@kbco.hr

## Ambulantni nalaz

Protokol broj: **2023007668**

**RADL DUBRAVKO**

Rođen 23.05.1954 Adresa: BOSUTSKA 5, 31000 OSIJEK

MBOO: 103196764

**Datum pregleda:** 25.08.2023

**Dijagnoza:** E11.8 - Dijabetes melitus neovisan o inzulinu s nespecificiranim komplikacijama

### Anamneza

Glaucoma sec. neovasculare o. dex. decomp.  
RTD ou, PRF o dex  
Pseudophakia ou

U 10/2021 učinjen TSCPC o dex.  
Operirao desnu karotidu.

### Status

Visus o dex cIOL cc amauroza  
Visus o sin cIOL 0,7

ATou 12/25 mmHg

BM o.u: pseudofakije  
BM o.d. rubeoza, manja hifema u dnu CA, zjenica šira

Fundus o dex: djelomična PRF, PNO blijeda, c/d 1.0, makula bez edema  
Fundus o sin: c/d 0.3, NPDR

OCT u prilogu - makula i GCC uredni

### Terapija

Desno oko: Sol. Combigan 2x, Sol. Xalatan 1x navečer / trajno

### Napomena

- ⇒ Molim uvrstiti na listu za hitniji FAG, fluoresceinsku angiografiju RADI LIJEVOG OKA. Dobit ćete poziv telefonski. Molim dođite s A3 ili s novom ili postojećom D1 uputnicom. Doručkujte i uzmite svu terapiju koju inače trošite.
- ⇒ Preporučam nadopunu PRF, panretinal. fotokoagulac. desnog oka i ev. FKG, fotokoag. lijevog oka, ali lijevo tek nakon FAG-a.
- ⇒ Kontrola u OGL, amb. za glaukom unutar 1 mjesec radi lijevog oka.

27. 9. 2023 u 12<sup>h</sup>

Liječnik:

**dr. sc. Tvrtka Benašić, dr. med.**

specijalist oftalmologije  
subspec. stražnjeg segmenta oka  
(0150304)

**Datum izdavanja:** 25.08.2023. 11:47

NAPOMENA: Umjesto propisanog lijeka izabrani doktor primarne zdravstvene zaštite može propisati i drugi lijek istog razreda

KBC Osijek  
Europske avenije 14-16 031 225800

RADL, DUBRAVKO  
ian:  
tor:  
ase:

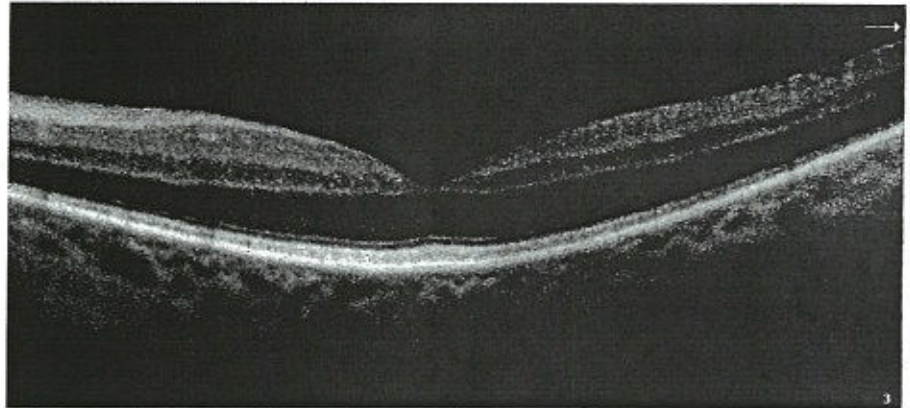
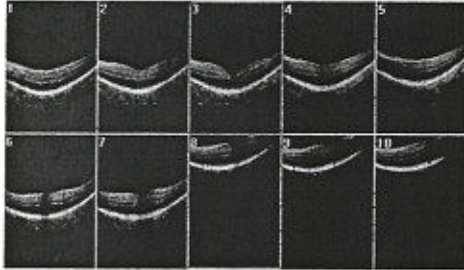
Gender: Male  
ID:

Exam Date: 25/08/2023  
DOB(age): 23/05/1954 (69)  
Ethnicity:  
Algorithm Ver: A2016, 2, 0, 35

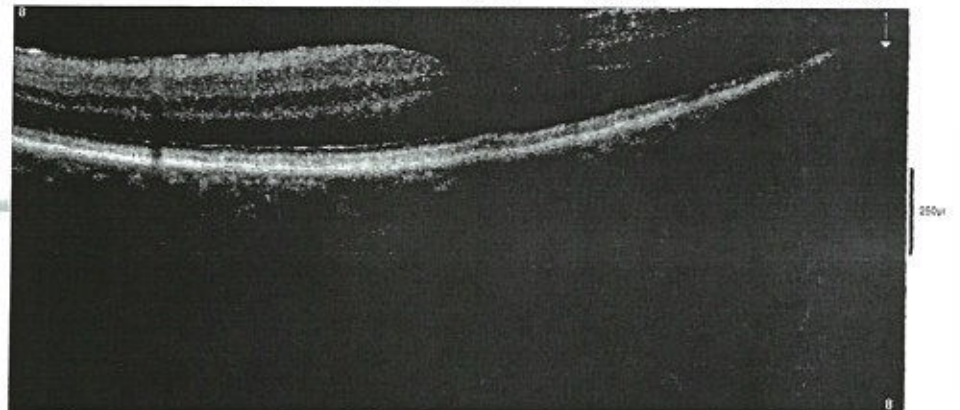
Grid

Signal Strength Index 38

Left / Os



1x1 1x2 2x2 Auto Zoom 6.00 x 2.00 Scan Size (mm)



250µm

Report Date: Friday 25/08/2023 11:43:26

Software Version: 2016.2.0.35

Comment:

Signature:

Defining the OCT Revolution

optovue

KBC Osijek  
Europske avenije 14-16 031 225800

RADL, DUBRAVKO  
an:  
or:  
se:

Gender: Male  
ID:

Exam Date: 25/08/2023  
DOB(age): 23/05/1954 (69)  
Ethnicity:  
Algorithm Ver: A2016, 2, 0, 35

CC

Thickness Map

Signal Strength Index 2

Average Thickness	Thickness (µm)
Total	553.35
Superior	108.89
Inferior	103.94
Intra Eye Difference (S-I)	6.86
FLV (%)	3.36
GLV (%)	3.504

NDB Reference Map

Left / OS

6mm x 6mm

p<5% Within Normal  
p<5% Borderline  
p<1% Outside Normal

☒ Auto Zoom  
☒ Show Lines  
☐ Show Boundary Curves  
☐ Not in Trend Analysis

Report Date: Friday 25/08/2023 11:44:14

Software Version: 2016.2.0.35

Comment:

Signature:

Defining the OCT Revolution

optovue





Datum: 12.3.2024

**Klinički bolnički centar Osijek**, MB: 023902396  
Ravnatelj: doc. dr. sc. Željko Zubčić, dr. med.

**Klinika za očne bolesti**  
v.d. Predstojnik Klinike: prof. prim. dr. sc. Dubravka Bluk, dr. med.

**OSS - Subspecijalistička dijagnostičko terapijska ambulanta za stražnji segment oka, laser terapija, FAG, OCT**  
telefon: 031/225-821 ; e-mail: ocni.narudzbe@kbco.hr

## Ambulantni nalaz

Protokol broj: **2024002496**

### **RADL DUBRAVKO**

Rođen 23.05.1954 Adresa: BOSUTSKA 5, 31000 OSIJEK

MBOO: 103196764

**Datum pregleda:** 12.03.2024

**Dijagnoza:** E11.7 - Dijabetes melitus neovisan o inzulinu s višestrukim komplikacijama

### **Status**

Sestra u službi: Ana Kojundžić

Učini se FKG, laser fotokoagulacija retine lijevog oka.

Molim termin za FKG drugog oka 14.03.2024. u 16.30h

Liječnik:

**doc. prim. dr. sc. Mario Bradvica, dr. med.**

specijalist oftalmologije  
subspec. stražnjeg segmenta oka  
(0122599)



**Datum izdavanja:** 12.03.2024. 10:23

NAPOMENA: Umjesto propisanog lijeka izabrani doktor primarne zdravstvene zaštite može propisati i drugi lijek istog razreda učinkovitosti u odgovarajuće jednakim dozama.



# PASCAL Posterior Laser Treatment Report

Name: \_\_\_\_\_ Patient Number: \_\_\_\_\_ DOB: \_\_\_\_\_  
 Date: 12/03/2024 Eye: \_\_\_\_\_ Diagnosis: \_\_\_\_\_ Procedure: \_\_\_\_\_

Total # of Spots: 1472 Patterns Used: Array  
 Power (mW) 450, Spot Diameter 200 Exposure (ms) 20,  
 [Median, Range]: 450 - 750 ( $\mu\text{m}$ ): [Median, Range]: 20 - 20  
 Contact Lens: None Selected

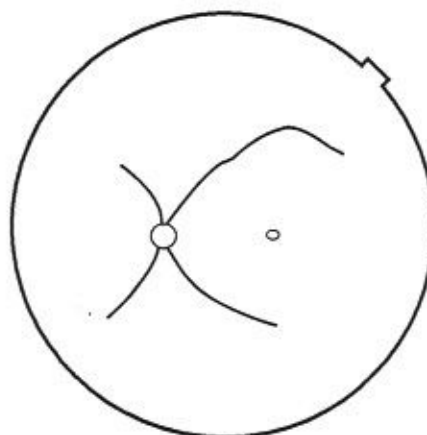
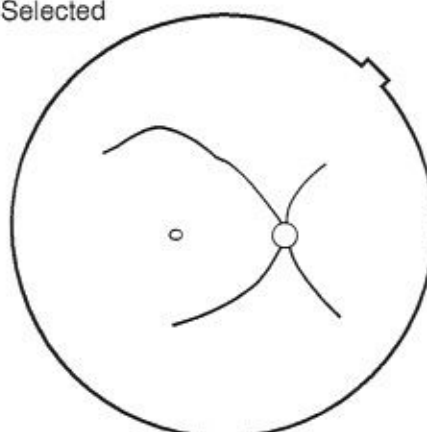
$\lambda$	Patterns	# Spots	Power (mW) [Median, Range]	Exposure (ms) [Median, Range]	EM % [Median, Range]	Spot Spacing ( $\Phi$ )	Energy (mJ) [Median, Range]
577 nm	Array	1472 (1472, 0)	450, 450 - 750	20, 20 - 20	N/A	0.5, 1.5	225, 0 - 325

Total Area Treated ( $\text{mm}^2$ ): N/A Total Energy Delivered (mJ): 15487.7

Fluence ( $\text{J}/\text{cm}^2$ ) No Lens Selected  
 [Median, Range]:

Endpoint Management <sup>(EM)</sup> Settings = Disabled, LM = Disabled  
 & Landmark <sup>(LM)</sup> Settings

\_\_\_\_\_  
 MD  
 \_\_\_\_\_  
 Signature  
 12/13/24  
 Date









**Klinički bolnički centar Osijek**, MB: 023902396

Ravnatelj: doc. dr. sc. Željko Zubčić, dr. med.

**Klinika za očne bolesti**

v.d. Predstojnik Klinike: prof. prim. dr. sc. Dubravka Biuk, dr. med.

**OGL - Subspecijalistička dijagnostičko terapijska ambulanta za glaukom perimetriju i YAG laser**

telefon: 031/225-821 ; e-mail: ocni.narudzbe@kbco.hr

## Ambulantni nalaz

Protokol broj: 2024003127

### RADL DUBRAVKO

Rođen 23.05.1954 Adresa: BOSUTSKA 5, 31000 OSIJEK

MBOO: 103196764

**Datum pregleda:** 22.04.2024

**Dijagnoza:** H40 - Glaukom

### Status

Glaucoma sec. neovasculare o. dex.

RTD ou, PRF o dex

Pseudophakia ou

Kontrola. Redovno trošio propisanu AG th., subjektivno povremeno žuljanje.

U 10/2021 učinjen TSCPC o dex.

Operirao desnu karotidu.

Naručen za PPV desnog oka u 1.10.2024.

VOD cIOL cc MRPO

VOS cIOL cc 0,7

AT o.u.: 13/15 mmHg

BM o.u.: nestabilan suzni film, diskretno FL + točkasto u donjem polu, pseudofakije, desno zjenica šira, peripularna rubeoza, lijevo PCO

FOU: desno totalni hemoftalmus , fundus ne mogu analizirati /0,3

Terapija

u oba oka: Sol. Xalatan 1x navečer / trajno

u oba oka: umjetne suze suze 3x , gel za njegu rožnice, 1-2 x/dan

Kontrola u OGL za 4 mjeseca.

→ 20.8.2024. u 9:30h

Kontrola u OSS-u prema dogovoru.

Nalaz napisao:

**Marija Olujčić, dr. med.**

specijalizant oftalmologije i optometrije

(81589673)

Liječnik:

**Vera Jelušić, dr. med.**

specijalist oftalmologije i optometrije, FEBO

(7817924)

**Datum izdavanja:** 22.04.2024. 12:16

NAPOMENA: Umjesto propisanog lijeka izabrani doktor primarne zdravstvene zaštite može propisati i drugi lijek istog razreda učinkovitosti u odgovarajuće jednakim dozama.





**Klinički bolnički centar Osijek**, MB: 023902396

Ravnatelj: doc. dr. sc. Željko Zubčić, dr. med.

**Klinika za očne bolesti**

v.d. Predstojnik Klinike: prof. prim. dr. sc. Dubravka Bluk, dr. med.

**REF - Ambulanta za refrakciju, kontaktologiju i anomaloskopiju**

telefon: 031/225-821 ; e-mail: ocni.narudzbe@kbco.hr

## Ambulantni nalaz

Protokol broj: **2024000555**

### **RADL DUBRAVKO**

Rođen 23.05.1954 Adresa: BOSUTSKA 5, 31000 OSIJEK

MBOO: 103196764

**Datum pregleda:** 29.01.2024

**Dijagnoza:** E11.7 - Dijabetes melitus neovisan o inzulinu s višestrukim komplikacijama

### **Dijagnoza**

Glaucoma sec. neovasculare o. dex.

RTD ou, PRF o dex

Pseudophakia ou

U 10/2021 učinjen TSCPC o dex.

Operirao desnu karotidu.

23.1.2024. učinjen FKG lijevog oka.

VOD cIOL MRPO n.k. ordinira se -1.50 Dsph

VOS cIOL 0,15 cc -1.50 Dsph/-1.0 dcyl os 170=0.8

J2 add +2.0 Dsph

PD 65/63

AT 9/13 mmhg

Terapija: u oba oka: Sol. Xalatan 1x navečer / trajno

sol Combigan EX

na kožu desne vjeđe: ung Maxidex 2x u tankom sloju / 7 dana

Kontrola u OGL prema dogovoru.

Kontrola u OSS-u prema dogovoru.

22.04.2024  
OKO 12<sup>30</sup>

Liječnik:  
**Roberta Šokac, dr. med.**  
specijalist oftalmologije  
subspec. glaukomatologije  
(0184047)

**Datum izdavanja:** 29.01.2024. 15:14



Klinički bolnički centar Osijek, MB: 023902396

Datum: 21.12.2023

Ravnatelj: doc. dr. sc. Željko Zubčić, dr. med.

**Klinika za očne bolesti**

v.d. Predstojnik Klinike: prof. prim. dr. sc. Dubravka Biuk, dr. med.

**OGL - Subspecijalistička dijagnostičko terapijska ambulanta za glaukom perimetriju i YAG laser**

telefon: 031/225-821 ; e-mail: ocni.narudzbe@kbco.hr

## Ambulantni nalaz

Protokol broj: 2023014544

**RADL DUBRAVKO**

Rođen 23.05.1954 Adresa: BOSUTSKA 5, 31000 OSIJEK

MBOO: 103196764

**Datum pregleda:** 21.12.2023

**Dijagnoza:** H40 - Glaukom

**Dijagnoza**

Glaucoma sec. neovasculare o. dex.

RTD ou, PRF o dex

Pseudophakia ou

U 10/2021 učinjen TSCPC o dex.

Operirao desnu karotidu.

VOD cIOL MRPO

VOS cIOL 0,9

AT o.u.: 18/19 mmHg

BM o.u.: pseudofakije, desno zjenica šira, peripularna rubeoza, lijevo PCO

FOU: desno totalni hemoftalmus , fundus ne mogu analizirati /0,3

**Terapija**

Desno oko: Sol. Combigan 2x, Sol. Xalatan 1x navečer / trajno

lijevo oko: sol XAlatan 1x navečer / trajno

u oba oka: umjetne suze suze 3x ( npr sol Unitears ili Blink Intensive ili Bepanthol )

Kontrola u OGL za 4 mjeseca.

22.4.2024 oko 12.30

Kontrola u OSS-u prema dogovoru.

Molim korekciju.

Liječnik:  
**Roberta Šokac, dr. med.**



Klinički bolnički centar Osijek, MB: 023902396

Datum: 27.9.2023

Ravnatelj: doc. dr. sc. Željko Zubčić, dr. med.

**Klinika za očne bolesti**

v.d. Predstojnik Klinike: prof. prim. dr. sc. Dubravka Bluk, dr. med.

**OGL - Subspecijalistička dijagnostičko terapijska ambulanta za glaukom perimetriju i YAG laser**

telefon: 031/225-821 ; e-mail: ocni.narudzbe@kbco.hr

---

**Ambulantni nalaz**

Protokol broj: **2023006330**

**RADL DUBRAVKO**

Rođen 23.05.1954 Adresa: BOSUTSKA 5, 31000 OSIJEK

MBOO: 103196764

**Datum pregleda:** 27.09.2023

**Dijagnoza:** E11.8 - Dijabetes melitus neovisan o inzulinu s nespecificiranim komplikacijama

---

**Dijagnoza**

Glaucoma sec. neovasculare o. dex. decomp.

RTD ou, PRF o dex

Pseudophakia ou

U 10/2021 učinjen TSCPC o dex.

Operirao desnu karotidu.

VOD cIOL MRPO

VOS cIOL 0,9

AT o.u.: 13/14 mmHg

BM o.u.: pseudofakije, desno zjenica šira, peripularna rubeoza, lijevo PCO

C/D 1,0/0,3

**Terapija**

Desno oko: Sol. Combigan 2x, Sol. Xalatan 1x navečer / trajno

lijevo oko: sol Xalatan 1x navečer / trajno

u oba oka: umjetne suze suze 3x ( npr sol Unitears ili Blink Intensive ili Bepanthol )

Kontrola u OGL za 4 mjeseca. →

21.12.2023 oko 128

Kontrola u OSS-u prema dogovoru.



Liječnik:  
**Roberta Sokac, dr. med.**





Klinički bolnički centar Osijek, MB: 023902396  
Ravnatelj: doc. dr. sc. Željko Zubčić, dr. med.

Datum: 23.2.2023

**Klinika za očne bolesti**

v.d. Predstojnik Klinike: prof. dr. sc. Josip Barać, dr. med.

**OSS - Subspecijalistička dijagnostičko terapijska ambulanta za stražnji segment oka, laser terapija, FAG, OCT**

**Ambulantni nalaz**

Protokol broj: 2023001827

**RADL DUBRAVKO**

Rođen 23.05.1954 Adresa: BOSUTSKA 5, 31000 OSIJEK

MBOO: 103196764

**Datum pregleda:** 23.02.2023

**Dijagnoza:** E11.8 - Dijabetes melitus neovisan o inzulinu s nespecificiranim komplikacijama

**Status**

Visus o dex cIOL cc BP na 1/2 m  
Visus o sin cIOL 0,7

ATou 16/20mmHg

BM o.u: pseudofakije, desno zjenica šira,

Fundus o dex: st post PRF, PNO blijeda, makula bez edema  
Fundus o sin: PNO jasnih granica, makula b.o, znakove NPDR ne uočavam

Th: antiglaukomska dalje ista

Kontrola u OSS, amb. za stražnji segment oka za 6-8 mj, pp ranije

5.10.2023

Liječnik:

**doc. prim. dr. sc. Mario Bradvica, dr. med.**

specijalist oftalmologije  
subspec. stražnjeg segmenta oka  
(0122599)

**Datum izdavanja:** 23.02.2023. 09:49

NAPOMENA: Umjesto propisanog lijeka izabrani doktor primarne zdravstvene zaštite može propisati i drugi lijek istog razreda učinkovitosti u odgovarajuće jednakim dozama.

